AUS DER DERMATOLOGISCHEN KLINIK IN BASEL
VORSTEHER: PROF. LEWANDOWSKY

BEITRAG ZUR KENNTNIS DES GRANULOMA ANNULARE

INAUGURAL-DISSERTATION

ZUR

ERLANGUNG DER DOKTORWÜRDE

DER

HOHEN MEDIZINISCHEN FAKULTÄT

DER

UNIVERSITÄT BASEL

R. UNIV. BIBLIOTHEEK LEIDEN

VORGELEGT VON

EDUARD A. STETTLER
AUS BERN

VON DER MEDIZINISCHEN FAKULTÄT BASEL
GENEHMIGT AUF ANTRAG VON PROF. DR. LEWANDOWSKY

VERÖFFENTLICHT IM
„ARCHIV FÜR DERMATOLOGIE UND SYPHILIS". 132. BD.

VERLAGSBUCHHANDLUNG JULIUS SPRINGER IN BERLIN. 1921

Das Krankheitsbild des „Granuloma annulare“, wie es heute bezeichnet wird, ist wohl zuerst von Colcott Fox im Jahre 1895 unter dem Namen „Ringed eruption of the fingers“ beschrieben worden. In den nächsten Jahren folgt eine ganze Reihe von Mitteilungen über dasselbe Leiden, die aber unter den verschiedensten Namen publiziert worden sind. Wir können darauf verzichten, hier die Synonymik und Kasuistik der Affektion ausführlich wiederzugeben, um so mehr als sie in den Arbeiten von Graham Little, Arndt und Liebreich vollständig enthalten ist.

Die Krankheit gehört zu den selteneren; Graham Little, dem wir die erste Monographie darüber verdanken, und der auch dem von Radcliffe Crocker eingeführten Namen Granuloma annulare allgemeine Geltung verschafft hat, konnte 1908 aus der vorliegenden Literatur und aus eigenen Beobachtungen 49 Fälle zusammenstellen. Seitdem sind bis heute wohl ebenso viele neue Fälle beschrieben worden. Diese Zahlen geben aber für die Häufigkeit der Erkrankung keinen richtigen Aufschluß, denn da dieselbe gutartig und oft unscheinbar ist und keine subjektiven Symptome verursacht, gelangt sie sicher oft nicht zur ärztlichen Kenntnis, und ein anderer Teil wird wegen der geringen Bekanntschaft der Ärzte mit der Affektion unter anderer Diagnose geführt.

Die Tatsache, daß wir bei dem relativ geringen Material unserer Klinik in den letzten 2 Jahren 3 Fälle dieses Leidens untersuchen konnten, zeigt jedenfalls, daß das Granuloma annulare nicht zu den ganz ungewöhnlichen Hautaffektionen gehört.

Das klinische Krankheitsbild des Granuloma annulare ist durch die bereits zitierten Arbeiten so gut umschrieben, daß hier kaum noch etwas hinzuzufügen ist. Ebenso ist auch das histologische Bild im ganzen charakteristisch und etwaige Widersprüche betreffen hier nur Einzelheiten; dagegen ist die Ätiologie des Leidens sehr umstritten.

Die ersten Beobachter und wohl heute noch die Mehrzahl der Autoren nehmen an, daß es sich um ein infektiöses Granulom aus unbekannter Ursache handelt. Aber schon Graham Little äußert den Verdacht, daß bei der Entstehung der Krankheit die Tuberkulose eine Rolle spielen könnte. Das Beweismaterial, das dieser Anschauung zugrunde liegt, ist allerdings sehr spärlich. Unter den 49 Fällen fand er bei 4 eine Tuberkulose in der Familie, und nur bei einem Falle eine Spitzenaffektion und positive Cutanreaktion.

Arndt hält denn auch dieses Material für ungenügend und kommt im Hinblick auf negativen Bacillenbefund, Tierversuch, und die mehrfach negativ ausgefallene Cutanreaktion zur Ablehnung der tuberkulösen Ätiologie.

Ebenso konnte Liebreich in 5 Fällen keinerlei Zusammenhang mit Tuberkulose nachweisen. Auf Grund eines Falles, dessen Zugehörigkeit zum Granuloma annulare allerdings fraglich erscheint, wirft er die Frage auf, ob nicht eine Verwandtschaft zwischen dem Granuloma annulare und dem Lichen ruber planus besteht oder ob nicht zum mindesten bei Lichen planus eine atypische, dem Granuloma annulare histologisch und klinisch ähnliche Form vorkommt.

In neuster Zeit sind dann doch wieder Beobachtungen veröffentlicht worden, die mehr zugunsten der Tuberkulose zu sprechen scheinen. So hat Wichmann 2 Fälle publiziert, bei Patienten in jugendlichem Lebensalter, die bei typischem Granuloma annulare eine sichere Organtuberkulose aufwiesen.

Gougerot und Bonnin kommen auf Grund ihres histologischen Befundes, der an einer Stelle typisches tuberkuloides Gewebe zeigte, zur Annahme einer tuberkulösen Ätiologie, obwohl die Anamnese nach dieser Richtung hin negativ war, und eine Tuberkulinreaktion nicht vorgenommen werden konnte.

Dagegen bestand in dem Falle von Milian, Sauphar und Thibaud der Verdacht auf eine Lungen- und Drüsentuberkulose, und ebenso scheint ihnen der histologische Befund zugunsten eines Zusammenhanges mit der Tuberkulose zu sprechen.

Die neueste Beobachtung stammt von Hudelo, Civatte und Rabut. Bei einem 14jährigen Mädchen aus tuberkulöser Familie, aber ohne tuberkulösen Befund, verschwanden disseminierte Herde von Granuloma annulare, die sich an den Händen, Ellenbogen, Knien und Füßen fanden, nach drei intradermalen Injektionen von Tuberkulin (1 : 10 000 — 1 : 2000), was nach der Ansicht der Autoren ein schwerwiegendes Argument für Tuberkulose ist.

Bei diesem Stand der Frage ist es einstweilen notwendig, möglichst viel Material zu sammeln, das zur Entscheidung beitragen könnte. Es scheint mir daher die Mitteilung der 3 Fälle berechtigt, die ich in den letzten Jahren in der hiesigen Klinik klinisch und histologisch untersuchen konnte.

Ferner hatte ich Gelegenheit, dieselben durch Untersuchung von Präparaten von weiteren 3 Fällen zu ergänzen.

1. Fall: B. 5jähriger Knabe.

Anamnese: Eltern, Großeltern gesund, desgleichen ein jüngerer Bruder. Keine Tuberkulose in der Familie.

Mit 18 Monaten Pertussis, sonst immer gesund.

Das jetzige Leiden begann vor ca. 3 Jahren. Der erste Herd trat auf am linken Handgelenk, dann wurden nacheinander befallen rechte Hand und rechter Fuß. Zuletzt trat ein Knoten an der Tibiakante des linken Unterschenkels auf.

Seit ca. $2^1/_2$ Jahren in ärztlicher Behandlung, jedoch ohne Erfolg. Patient wird deswegen in die dermatologische Poliklinik gebracht.

Allgemeiner Status: Kräftiger Knabe in gutem Ernährungszustande. Keine Drüsen, Thorax symmetrisch.

Lunge: Überall lauter Lungenschall, vesiculäres Atemgeräusch, keine Nebengeräusche.

Herz: Aktion regelmäßig, Töne rein.

Hautstatus 17. IV. 1918: Patient zeigt eine Hautaffektion, die aus einzelnen Herden besteht und lokalisiert ist auf das linke Handgelenk, die Basis zwischen II. und III. Finger der rechten Hand, auf das linke Knie und den rechten Fuß.

Die einzelnen Herde verhalten sich folgendermaßen:

1. Herd am linken Handgelenk: Er bildet einen nicht vollständig geschlossenen Ring von ca. 3,5 cm Durchmesser. Das Zentrum besteht aus vollständig normaler Haut, der Rand wird gebildet aus einzelnen hellroten, meist deutlich abgesetzten, zum Teil miteinander zusammenhängenden Knötchen, von 3—4 mm Durchmesser, die das Hautniveau flach kuppelförmig überragen und bei der Palpation eine derbe Konsistenz zeigen.

Die Haut über denselben erscheint etwas verdünnt, ist sonst aber von normaler Zeichnung. Auf Glasdruck und beim Spannen der Haut erscheinen die Knötchen weiß und scharf abgesetzt.

2. Der zweite Herd, an der Basis zwischen II. und III. Finger der rechten Hand gelegen, mißt ca. 2 cm im Durchmesser, und ist ganz analog dem I. Herde zusammengesetzt, nur sind die Knötchen weniger deutlich isoliert zu sehen und bilden eine fast zusammenhängende Leiste, die von der ulnaren Kante der Grundphalanx des II. Fingers dorsalwärts um den Zwischenfingerraum herum bis zur Radialkante des III. Fingers sich erstreckt.

3. Der Herd am linken Knie zeigt eine etwas unregelmäßige Form, längsoval, etwa 4: 5 cm im Durchmesser haltend. Auch hier ist ein Zentrum mit vollkommen normaler Haut von einem peripheren, allerdings nur auf der medialen Hälfte deutlich ausgesprochenen Saum zu unterscheiden. Auf der lateralen Seite fehlt der Wall, so daß der ovaläre Herd nach dieser Seite zu offen ist und das Zentrum unmittelbar in die normale Haut der Umgebung übergeht. Die wallartigen Randpartien bestehen aus einem zusammenhängenden, strangförmigen Infiltrat, in welchem einzelne Knötchen nicht zu isolieren sind, und über welchem die Haut leicht gerötet, jedoch sonst normal erscheint. Im Zentrum findet sich noch eine Gruppe von dicht beisammenstehenden Knötchen, welche 3—7 mm im Durchmesser halten.

4. Der Herd am rechten Fuß zeigt einen Durchmesser von ca. 3 cm mit demselben normalen Zentrum und demselben Rand wie bei den oben beschriebenen Herden. Er zieht sich von der Grundphalanx der großen Zehe über den Fußrücken nach der Mitte des III. Metatarsale. Die Rotfärbung ist dabei nicht sehr deutlich ausgesprochen, während die weiße Farbe bei Spannen der Haut und bei Glasdruck auch hier deutlich hervortritt.

22. IV. 1918. Probeexcision am linken Handgelenk von einer Gruppe von 3 dicht beisammenstehenden Knötchen.

Beginn mit Röntgenbestrahlung, rechte Hand 10 x $^1/_2$ Al.

4. VI. 1918. Die Affektion ist im ganzen peripher fortgeschritten. Die beiden Knötchen im Zentrum des Herdes am linken Knie sind deutlich größer geworden.

Sol. Fowleri	10,0
Aq. menth. pip. . .	20,0

beginnend mit 3 mal 3 Tropfen täglich, allmählich steigend auf 3 mal 15 Tropfen.

16. VIII. 1918. Absetzen der Arsenmedikation wegen Grippe.

13. IX. 1918. Der Herd unterhalb des linken Knies hat sich weiter ausgebreitet in Form einer serpiginösen Linie bis fast zum vordern Drittel des Unterschenkels. Der wallartige Rand ist ziemlich flach, nach außen zu unscharf, von leicht bläulicher Farbe.

Unterhalb des großen Herdes sind vier neue annähernd kreisförmige Herde entstanden, deren Wall stärker prominiert und deutlicher infiltriert ist als derjenige des großen Herdes.

Etwa 4 cm unterhalb des großen Herdes findet sich auf der vordern Tibiakante unter leicht gereizter Haut ein kleines, einigermaßen scharf begrenztes Infiltrat von derber Konsistenz mit der Haut gegen die Unterlage verschieblich.

Der Krankheitsherd am rechten Fußrücken hat sich ausgebreitet unter Abflachen des Randes. Ein neues, weißliches Knötchen von etwa Linsengröße ist über dem Fußgelenk aufgetreten.

Im obern Drittel der rechten Tibia werden leicht prominierende, stark gerötete, unscharf begrenzte Infiltrate auf Trauma zurückgeführt (Fall).

Der Krankheitsherd am linken Handgelenk hat sich auch etwas vergrößert. Sein Rand ist zwar etwas flacher geworden, im übrigen weist er noch die frühere Beschaffenheit auf.

Der Herd über dem rechten Handrücken hat ungefähr die alte Größe und die alte Beschaffenheit: Er besteht aus annähernd kreisförmigen und serpiginösen Figuren mit stark erhabenem, weißlichem Wall, der teils glatt ist, teils sich deutlich aus einzelnen Knötchen zusammensetzt.

Nirgends Atrophie.

Röntgen: 8 Stellen 10 x $^1/_2$ Al.

23. X. 1918. Sol. Fowleri 10,0
Aq. menth. pip. . . 20,0

mit 3 mal 3 Tropfen täglich beginnend, allmählich steigend auf 3 mal 15 Tropfen.

24. X. 1918. Vornahme der Pirquetreaktion am rechten Vorderarm, 1 Stelle mit Kochschem Alttuberkulin, 1 Stelle mit Partigen MTbR 1 : 100.

26. X. 1918. Pirquet mit Alttuberkulin positiv: Linsengroße Quaddel mit schmalem gerötetem Hof; Pirquet mit Partigen MTbR negativ.

Der Herd am linken Handgelenk ist abgeheilt, die Herde auf dem Dorsum und an der Basis des II. und III. Fingers der rechten Hand sind wenig verändert, ebenso die übrigen Herde.

15. XII. 1918. Sämtliche Herde sind abgeheilt.

23. VII. 1919. Auf dem rechten Dorsum pedis finden sich 2 neue Herde, der erste, über dem I. bis III. Metatarsale gelegen, bildet einen nach vorne offenen Bogen, der zweite befindet sich unterhalb des Fußgelenkes. Bei beiden Herden besteht ebenfalls eine zentrale Partie, in deren Bereich die Haut vollständig normal ist.

Die Peripherie ist zusammengesetzt aus einzelnen, weißlichen Knötchen, die zum Teil zusammenhängend sind. Die Haut über denselben ist etwas verdünnt, sonst aber von normaler Konsistenz und Zeichnung.

Über der rechten Tibiakante, ca. 8 cm unterhalb des Kniegelenks, besteht ein Herd von der gleichen Zusammensetzung wie die oben erwähnten.

28. VII. 1919. Excision des Herdes über dem rechten Fußrücken. Ein Teil wird zur histologischen Untersuchung, ein Teil zum Tierversuch verwendet.

Röntgenbehandlung des Herdes über der rechten Tibiakante 10 x $^1/_2$ Al.

9. VIII. 1919. Die bestrahlten Herde sind deutlich kleiner geworden.

2. IX. 1919. Eine erkrankte Stelle unter der rechten Patella wird mit 50 proz. Tuberkulin-Lanolinsalbe nach Moro eingerieben, ebenso eine normale Kontrollstelle unterhalb der linken Patella.

3. IX. 1919. An beiden Stellen keine Reaktion.

Fortsetzung der Röntgenbehandlung 10 x $^1/_2$ Al.

25. II. 1920. Nach der Aussage des Vaters des Patienten sind sämtliche Herde abgeheilt.

Histologie: Die excidierten Hautstückchen werden in absolutem Alkohol gehärtet, in Paraffin eingebettet und in Serien geschnitten; gefärbt wurde mit Hämalaun-Eosin, nach van Gieson, Unna-Pappenheim, mit saurem Orcein nach Unna-Tänzer, nach Ziehl, und nach Gram-Much.

Ich gebe das Resultat beider Probeexcisionen hier zusammen wieder, da sich Unterschiede zwischen beiden Stücken nicht herausgestellt haben.

Das Epithel ist normal, ebenso sind Papillarkörper und Stratum subpapillare frei von Veränderungen. Die eigentliche Läsion beginnt unmittelbar unter dem Stratum subpapillare und erstreckt sich durch die ganze Cutis bis zur Subcutisgrenze, einen umschriebenen, aber nicht sehr scharf begrenzten Bezirk einnehmend. Sie besteht im wesentlichen aus Infiltraten, die gebildet werden von Zellen mit blassem, ovalem Kern, der ein oder zwei Kernkörperchen, nach Unna-Pappenheim rotgefärbt, aufweist. Das Protoplasma ist schmal, von unregelmäßiger Begrenzung. Wo diese Zellen dichter zusammenliegen, ist oft eine Grenze zwischen ihnen nicht sichtbar, und die Zellkerne liegen dann bei van Gieson-Färbung auf einem homogenen, gelblich gefärbten Grunde, oder aber die einzelnen Zellen stehen durch Protoplasmafortsätze miteinander in Verbindung.

Hier und da kommen Zellen mit zwei bis drei Kernen vor.

Die meisten Infiltrate sind ausschließlich aus solchen Zellen zusammengesetzt. In den Randpartien finden sich dagegen auch mäßig reichlich Lymphocyten und reichlich Mastzellen, nirgends Plasmazellen. Die Infiltrate stellen im ganzen kleine Zellanhäufungen dar, die überall zwischen die Kollagenbündel der Cutis eingelagert sind. Diese letzteren sind zum Teil etwas gequollen und haben an einzelnen Stellen ihre normale Färbbarkeit verloren, so daß sie nach van Gieson gelb, wie nekrotisch erscheinen.

An einzelnen Stellen, besonders an der untern Grenze der Subcutis gelegen, finden sich jedoch etwas größere, knötchenförmige Infiltrate, die manchmal auch eine etwas schärfere Abgrenzung zeigen. In diesen Infiltraten finden wir die oben beschriebenen Zellen, vielfach deutlich radiär gestellt, eine zentrale, kleine, nekrotische Zone umgebend. In dieser zentralen Nekrose finden sich einzelne Zelltrümmer und Detritus von Leukocyten. Bei van Gieson- resp. Orceinfärbung zeigt sich aber, daß auch noch Reste von kollagenen und elastischen Fasern in dieser Zone und ebenfalls zwischen den Infiltratzellen vorhanden sind. Nirgends finden sich Riesenzellen oder typische tuberkuloide Struktur.

An andern Stellen finden sich kleine streifenförmige Nekrosen, ohne nachweisbaren Zusammenhang mit Gefäßen.

Auch bei den kleineren und größern Infiltraten ist eine perivasculäre Anordnung meist nicht nachweisbar. Nur an einer Stelle in der mittleren Cutis, sieht man ein Gefäß mit dünner Elastica, das ganz mit Granulationszellen angefüllt ist, und in eine strangförmige Nekrose mit schmaler elastischer Wand übergeht. Sonst finden sich im Herde selbst keine deutlichen Gefäßveränderungen; hingegen sind in der Umgebung die Gefäße zum Teil mit schmalen Infiltratscheiden umgeben, die aus Lymphocyten und vermehrten Adventitiazellen bestehen.

Weder in den nach Ziehl noch in den nach Gram-Much gefärbten Schnitten konnten Tuberkelbacillen oder andere Bakterien nachgewiesen werden.

Tierversuch: Mit dem am 28. VII. 1919 excidierten Hautstückchen wurden zwei Meerschweinchen tief subfascial geimpft. Bei einem dieser Tiere sind bis heute keine Veränderungen aufgetreten, das andere wurde am 20. II. 1920 getötet,

und die Drüsen weiter auf zwei Meerschweinchen geimpft; bei dem getöteten Tiere fand sich kein pathologischer Befund an den inneren Organen.

2. Fall: A., 23jähriger Student.

Anamnese: Vater gestorben an Krebs, Mutter an Herzleiden. 3 Geschwister gesund. Keine früheren Krankheiten.

Das Hautleiden ist allmählich im Laufe des letzten Jahres entstanden. Im September 1918 begab sich Patient in die Behandlung von Herrn Dr. Merz, der die Liebenswürdigkeit hatte, uns den Fall zur Untersuchung und zur Publikation zu überlassen, wofür ich ihm auch hier den besten Dank aussprechen möchte.

Allgemeiner Status: Junger, kräftiger Mann in gutem Ernährungzustande. Die inneren Organe zeigen keine Besonderheiten.

Hautstatus: 15. X. 1918: Es besteht eine Hautaffektion an beiden Händen.

Auf dem rechten Handrücken finden sich fünf umschriebene Krankheitsherde, und zwar über der zweiten Phalanx des Daumens, an der Basis der zweiten Phalanx des Zeigefingers, ein weiterer, größerer Herd an der Basis des zweiten Metacarpale, und proximal davon ein etwas kleinerer Herd. Der fünfte Herd befindet sich über dem zweiten Interphalangealgelenk des vierten Fingers.

An der Ulnarseite der linken Hand, an der Basis des Daumens, und auf dem Daumenrücken, finden sich zwei Narben, herrührend von einer daselbst vorgenommenen Probeexcision.

Es handelt sich um umschriebene Krankheitsherde, die aus kleinen Papeln von Hanfkorngröße zusammengesetzt sind. Sie sind derb anzufühlen, die Oberfläche ist glatt, und die Hautfalten über den Herden sind verstrichen. Die Herde erscheinen leicht gerötet und sind wesentlich durchscheinend. Besonders bei leichter Spannung der Haut tritt die weiße Färbung der Haut deutlich hervor, während das Rot verschwindet.

Die Efflorescenzen stehen gruppenweise nahe beieinander, dabei werden Figuren mit unregelmäßigen, aus Kreisbogen zusammengesetzten Grenzen gebildet.

An einzelnen Herden, besonders über dem vierten Finger rechts, ist eine Zusammensetzung des Herdes aus einzelnen Papeln nicht mehr deutlich zu erkennen, sondern der Herd besteht aus einer etwas eingesunkenen, geröteten Partie im Zentrum, einem stark erhabenen Wall von weißlicher Farbe und von polycyclischer Gestalt, teilweise mit ganz geringer Hyperkeratose auf der Höhe und einem schwach geröteten Hof.

Einzelne der kleinen papulösen Efflorescenzen tragen ebenfalls auf ihrer Spitze ein kleines festanhaftendes Schüppchen, während die meisten andern auf der Oberfläche vollkommen glatt sind.

16. X. 1918. Pirquet positiv nach dem Bericht von Herrn Dr. Merz.

4. I. 1919. Patient ist seit vorigem Sommer nach Zürich übergesiedelt und war dort in der Behandlung von Herrn Prof. Bloch und zwar bis Ende Oktober 1919. Er erhielt damals Sol. Fowleri. in steigenden Dosen.

Der Herd auf dem Dorsum der rechten Hand, an der Basis des zweiten Metacarpale besteht in einem Kranz von schwach erhabenen, kaum palpierbaren, weißlichen, polygonalen Knötchen. Der Herd ist im ganzen bräunlichrot verfärbt.

Der Herd auf der Streckseite des vierten Fingers ist im Zentrum gerötet, noch deutlich gegenüber den umgebenden Hautpartien erhaben, jedoch ist die Randleiste bedeutend geringer geworden und zeigt noch einzelne festanhaftende Schuppen auf der Höhe.

Die Excisionsstellen zeigen geringe Pigmentation.

Im Innern der rechten Ohrmuschel finden sich ca. hanfkorngroße, weißliche Knötchen, jedoch ohne Ringfiguren.

Histologie: Von diesem Fall standen mir nur einige Präparate der pathologisch-anatomischen Anstalt zur Verfügung, die mir von Herrn Prof. Hedinger freundlichst überlassen wurden. Es sind Celloidinschnitte, die mit Hämatoxylin-Eosin, nach van Gieson und nach Weigert auf elastische Fasern gefärbt waren.

Das Epithel ist normal, Papillarkörper und Stratum subpapillare sind frei. Alle übrigen Schichten der Cutis werden eingenommen von zahlreichen größern und kleinern Infiltraten. Diese bestehen fast ausschließlich aus Zellen mit blassem, ovalem Kern, manchmal auch mit deren zwei oder drei, und unregelmäßigem, meist schmalem und länglichem Protoplasmakörper. Die Infiltrate sind meist strangförmig, im ganzen meist nicht besonders scharf abgesetzt, wobei die Stränge an einzelnen Stellen den Gefäßen folgen, während sie an andern, ohne deutlichen Zusammenhang mit den Gefäßen, zwischen den kollagenen Bündeln liegen.

Auf manchen Schnitten hat man den Eindruck, als ob die gesamten Infiltratstränge in allerdings unregelmäßiger Weise um ein Zentrum gruppiert wären, das kernarm ist, in dessen Bereich die Kollagenbündel etwas gequollen und zum Teil schlecht färbbar sind. Die normale Struktur der Cutis scheint hier verwischt, und es finden sich bei der van-Gieson-Färbung einzelne, kleine Herde von gelblicher Farbe, die Kerntrümmer, und, wie die Orceinfärbung ergibt, aber auch noch Reste von elastischen Fasern enthalten. Aber auch innerhalb der zelligen Infiltrate finden sich stellenweise nekrotische Stellen mit Zelldetritus.

Außer diesen eben beschriebenen Läsionen finden sich aber auf zwei Schnitten noch ganz andersartige Veränderungen. An einer Stelle sehen wir in unmittelbarer Nachbarschaft eines Haarfollikels ein kleines, scharf abgesetztes, knötchenförmiges Infiltrat, das aus Epitheloidzellen mit zwei Langhansschen Riesenzellen besteht und eine schmale Umrandung von Lymphocyten zeigt. Das Kollagen fehlt in diesem Herde vollständig, während in den oben beschriebenen Infiltraten meist noch Reste von kollagenen Fasern vorhanden sind. Es handelt sich also hier um einen Herd von typischer tuberkuloider Struktur.

Ebenso finden wir an einer andern Stelle, unmittelbar um einen Follikel angeordnet, ein scharf abgegrenztes Infiltrat mit radiär gestellten Epitheloidzellen, einer kleinen doch deutlich ausgebildeten Langhans'schen Riesenzelle und mehreren in Bildung begriffenen Riesenzellen.

3. Fall: Fr. B., 28jährige Patientin.

Anamnese: Stets gesund gewesen. Vater im Alter von 70 Jahren an Apoplexie gestorben. Mutter lebt und ist gesund. Drei Geschwister gesund. Hat selber nie an Husten und Drüsenschwellung gelitten.

Das Hautleiden zeigte sich zuerst vor acht Jahren. Patientin war damals in Privatbehandlung bei Herrn Prof. Bloch. Aus dieser Zeit ist eine sehr gute Photographie erhalten, welche das Leiden in typischer Entwicklung zeigt, und zwar befindet sich auf dem Rücken des rechten Zeigefingers, über dem ersten Interphalangealgelenk, zu unregelmäßiger, polycyclischer Figur angeordnet, eine Anzahl Knötchen und Leisten, die auf dem Bilde deutlich weiß erscheinen.

Das Leiden war damals auf Arsenbehandlung verschwunden, ist aber seit einem Jahre wieder aufgetreten.

Pat. begibt sich daher in Privatbehandlung von Herrn Prof. Lewandowsky.

Status: 16. X. 1919: Patientin in gutem Ernährungszustande. Keine Schleimhaut und Drüsenerscheinungen, innere Organe o. B. Es besteht ein Hautleiden, das auf beide Hände lokalisiert ist.

An der linken Hand findet sich an der Palmarseite über dem Ballen des kleinen Fingers ein etwa linsengroßer Herd, der, in der Mitte eingesunken, deutliche Kreisform zeigt, wobei der Rand von einer zusammenhängenden, derben, weißlichen Randleiste gebildet wird.

Ein kleinerer, aus einem hanfkorngroßen Knötchen bestehender Herd besteht sich am Rücken des vierten linken Fingers. An der ulnaren Seitenfläche des Daumens der rechten Hand findet sich ein halbkreisförmiger Herd, der zusammengesetzt ist aus drei nebeneinanderstehenden, linsengroßen Papeln, von denen zwei durch eine leicht blutende Rhagade getrennt werden.

Auf der radialen Seitenfläche des rechten Zeigefingers sieht man zwei weitere Herde, den einen an der Grundphalanx, aus zwei etwa linsengroßen Efflorescenzen bestehend, nur eine Bogenlinie andeutend.

Der zweite liegt über der mittleren Phalanx, etwa 1 cm im Durchmesser haltend, ist deutlich kreisförmig.

Vornahme der Pirquetreaktion mit Alttuberkulin am rechten Vorderarm.

17. X. 1919. Pirquet negativ.

23. X. 1919. Pirquet im Herd, an der Mittelphalanx des rechten Zeigefingers. Einreibung von Tuberkulin-Lanolin nach Moro am Herd des linken Kleinfingerballens und an der Grundphalanx des rechten Zeigefingers.

24. X. 1919. Alle Reaktionen negativ.

Therapie: Röntgenbehandlung.

17. X. 1919. Rechte Hand 10 x $^1/_2$ Al.

24. X. 1919. Linke Hand 10 x $^1/_2$ Al.

14. XI. 1919. Rechte Hand 10 x $^1/_2$ Al.

21. XI. 1919. Linke Hand 10 x $^1/_2$ Al.

12. XII. 1919. Nach zweimaliger Bestrahlung sind alle Stellen flacher geworden.

10. I. 1920. Rechte Hand 10 x $^1/_2$ Al. Die Affektion ist fast ganz geschwunden.

Histologie: Das Material zur histologischen Untersuchung lag vor in einem Knötchen, das Prof. Bloch im Jahre 1911 excidiert hatte, und das in Alkohol konserviert war. Es wurden Serienschnitte angelegt und mit Hämatoxylin-Eosin nach van Gieson, mit Orcein und nach Unna-Pappenheim gefärbt.

Das Epithel ist über dem Herde abgeflacht, der Art, daß die Retezapfen vollkommen fehlen. Es folgt dann ein schmaler Streifen normalen Cutisgewebes, und unmittelbar darunter beginnen dann die Infiltrate, die sich bis zur Subcutis erstrecken.

Diese Infiltrate bestehen aus Zellen mit blassem, ovalem Kern, zum Teil deren zwei bis drei, und schmalem Protoplasmaleib. Sie sind besonders in den obersten Schichten der Cutis ziemlich diffus zwischen die Bindegewebsbündel eingestreut, die hier und da kleine Nekrosen zeigen.

Im ganzen hat man aber von den meisten Schnitten den Eindruck, daß sie eine gewisse Gruppierung um eine schmale zentrale Zone zeigen, wobei die Kerne häufig radiär zum Zentrum gestellt sind. In der zentralen Zone ist das Kollagen etwas aufgelockert, die normale Struktur undeutlich, Kerne und elastische Fasern sind hier spärlich. Die kollagenen Fasern sind zum Teil normal gefärbt, zum Teil gelblich bis zu typischen Nekroseherden. Zwischen den Infiltratzellen finden sich meist, doch nicht an allen Stellen, Reste von Kollagen und elastischen Fasern.

An einer Stelle am Rand sieht man beginnende Riesenzellbildung, jedoch keine Langhanssche Riesenzelle. An einer andern Stelle am Rande findet sich ein kleiner, gut abgesetzter Herd mit einer kleinen Arterie im Zentrum; diese ist umgeben von Lymphocyten, dann folgen nach außen Epithelioidzellen mit radiär gestellten Kernen, keine Riesenzellen.

Eine Anhäufung von Lymphocyten um eine kleine Arterie findet sich außerdem noch in der Umgebung des großen Herdes. Überhaupt finden sich Infiltrate nicht selten in der Nähe und konzentrisch um Gefäße angeordnet, besonders um kleinere Arterien, jedoch ist an vielen Stellen ein Zusammenhang nicht nachzuweisen. Nirgends finden sich Plasmazellen.

Wie in der Einleitung erwähnt, habe ich dann noch Präparate von drei weiteren Fällen aus der histologischen Sammlung von Herrn Prof. Lewandowsky untersuchen können.

4. Fall: Der Fall, der nicht publiziert wurde, betrifft einen 21jährigen Privatpatienten von Prof. Arning in Hamburg mit typisch ausgebildetem Granuloma annulare der Hände. In Anamnese und klinischen Befund kein Anhaltspunkt für Tuberkulose. Eine ältere Cousine des Pat. mit tuberkulöser Anamnese hatte Prof. Arning 20 Jahre vorher wegen der gleichen Affektion behandelt.

Die Präparate waren nach van Gieson, Unna-Pappenheim, mit Hämatoxylin-Eosin und mit Orcein gefärbt.

Das Epithel ist normal, die Läsion beginnt unmittelbar unter dem Stratum subpapillare und erstreckt sich bis zur Subcutisgrenze, und zwar finden sich die stärksten Infiltrate in den obersten und untersten Schichten, während in der Mitte nur kleine Infiltrate zwischen den Bindegewebsbündeln liegen.

Die Infiltrate bestehen fast ausschließlich aus Zellen mit blassem Kern und schmalem Protoplasmakörper, die in den untersten und obersten Schichten in kleinen knötchenförmigen Herden zusammenstehen, die aber noch Reste von Kollagen und elastischen Fasern enthalten. Die Infiltrate sind an einzelnen Stellen an Gefäße angelehnt, an einer Stelle sogar deutlich konzentrisch um eine kleine Arterie, meist aber ohne nachweisbaren Zusammenhang mit Gefäßen. Besonders ist dies der Fall bei den kleinern, zwischen den Bindegewebsbündeln liegenden Infiltraten. Die kollagenen Bündel zeigen hie und da kleine Nekrosen, nirgends finden sich tuberkuloide Strukturen, nur an einer Stelle eine Riesenzelle, aber nicht vom Langhans'schen Typus.

5. Fall: Der fünfte Fall betrifft ebenfalls einen Patienten von Prof. Arning, den dieser in der Sitzung vom 6. IV. 1919 der dermatologischen Gesellschaft in Hamburg vorgestellt hat. Das Sitzungsprotokoll enthält folgendes darüber:

„Arning demonstriert einen Fall von Granuloma annulare, bestehend seit einem Jahre bei anscheinend ganz gesundem etwa 50jährigem Herrn. Zweimarkstückgroßer Herd über dem Metacarpo-phalangealgelenk indicis sinistri. WaR. — Ponndorf'sche Impfung stark positiv. Sonst keine Zeichen von Tuberkulose. Excision und Tierversuch in Aussicht gestellt."

Von diesem Fall standen mir zwei Objektträger zur Verfügung mit mehreren Schnitten, der eine nach van Gieson, der andere mit Hämatoxylin-Eosin gefärbt.

Das Epithel ist normal, es besteht eine mäßige Lymphocyteninfiltration des Papillarkörpers und des Stratum subpapillare. Die eigentlichen Veränderungen beginnen unterhalb des letzteren und erstrecken sich bis zur Subcutisgrenze. Es handelt sich um Infiltrate aus Zellen mit blassem ovalem Kern und unregelmäßigem Protoplasmakörper. Diese Zellen sind an verschiedenen Stellen deutlich in radiärer Stellung, in unregelmäßiger, kreisförmiger oder längsovaler Figur um ein Zentrum herum angeordnet, das bei Eosinfärbung keine Struktur von Kollagenbündeln mehr erkennen läßt, sondern fast homogen aussieht, und nur einzelne Kerntrümmer und Leukocyten enthält.

Bei van-Gieson-Färbung sind dagegen noch einzelne rotgefärbte Bindegewebsbündel zu sehen, neben gelben nekrotischen Partien. Kleinere Infiltrate finden sich auch an andern Stellen zwischen die Bindegewebsbündel eingelagert, wobei die letzteren partielle Nekrosen zeigen.

Nirgends sind tuberkuloide Strukturen zu finden, Riesenzellen sind nicht vorhanden. In der Umgebung der Herde sieht man schmale perivasculäre Lymphocyteninfiltrate.

6. Fall: Der sechste Fall betrifft den Patienten von Dr. Brinitzer-Altona, der in der Wichmann'schen Arbeit als erster Fall von Granuloma annulare figuriert, und den Prof. Lewandowsky bereits einige Jahre vorher zu untersuchen Gelegenheit hatte.

Die klinischen Daten finden sich in der Arbeit von Wichmann. Es sei daraus nur hervorgehoben, daß Drüsenschwellungen, Verdickung der Oberlippe und Nase, sowie ein verdächtiger Lungenbefund vorhanden war, und daß die Intracutanreaktion auf normaler Haut positiv und im Herd stark positiv war.

Die Schnitte waren nach van Gieson, nach Unna-Pappenheim und mit Hämatoxylin-Eosin gefärbt.

Das Epithel ist normal, es besteht geringes Ödem und Lymphocyteninfiltration des Papillarkörpers. Auch die Veränderungen der Cutis sind in diesem Falle relativ gering, in vielen Präparaten scheinen herdförmige Infiltrate vollkommen zu fehlen, und nur eine diffuse, zwischen den Kollagenbündeln gelagerte Infiltration vorhanden zu sein.

Die einzelnen Zellen haben einen blassen ovalen Kern und einen schmalen, unregelmäßigen Protoplasmakörper. Ganz vereinzelt findet man Zellanhäufungen mit partieller Nekrose. Auf einem Unna-Pappenheim-Schnitt sieht man aber doch, wie die infiltrierten Partien um ein kernarmes Zentrum herum in allerdings unregelmäßiger Weise gruppiert sind. Weder Riesen- noch Plasmazellen sind zu sehen, ebensowenig tuberkuloide Struktur. Die Gefäße der Umgebung weisen geringes Lymphocyteninfiltrat auf.

Fassen wir das Ergebnis aus unseren Beobachtungen zusammen, so ist das klinische Bild der Affektion dadurch nicht bereichert worden. Das war ja auch kaum zu erwarten, da das Krankheitsbild seit der Arbeit von Graham Little fest umschrieben dasteht. Im Hinblick auf die vielen fraglichen Fälle, die in der Literatur mitgeteilt worden sind, möchte ich hervorheben, daß es sich bei unseren Beobachtungen nur um ganz typische Fälle von Granuloma annulare gehandelt hat. Erwähnenswert ist vielleicht auch das Überwiegen der jugendlichen Personen unter den Patienten. So begann bei unserem 1. Fall die Erkrankung schon im 3. Lebensjahr. Auch sonst ist das Granuloma annulare häufig im kindlichen Lebensalter beobachtet worden. Hierher gehört auch unser 6. Fall (histologisch untersucht), bei dem nach Wichmann die Erkrankung im 6. Jahre begann. Ferner zeigen unsere Beobachtungen, wie auch frühere, daß die Krankheit sich über eine ganze Reihe von Jahren hinziehen, ja verschwinden, und nach Jahren wieder erscheinen kann (Fall 3).

Auch dem histologischen Bilde konnten wir im allgemeinen wesentlich neue Züge nicht hinzufügen. Die sorgfältige Untersuchung und histologische Beschreibung von Arndt trifft auch für unsere Fälle zu, nur spielte in unsern, wie auch in den meisten andern Fällen die Nekrose nicht eine solche Rolle wie im Falle von Arndt. Gerade die unvollständige Nekrose, bei der immer noch reichlich Kollagen und elastische Fasern erhalten bleiben, scheint mir für das Granuloma annulare gegenüber den papulonekrotischen Tuberkuliden einigermaßen charakteristisch zu sein. Vielleicht wäre auch bei der histologischen

Beschreibung die periphere Anordnung der Infiltrate um eine partiell nekrotische zentrale Partie noch besonders zu betonen, da sie ja auch der klinisch wahrnehmbaren Tendenz zum peripheren Fortschreiten der Krankheit entspricht.

Stimmte also das Ergebnis der histologischen Untersuchung im ganzen mit denen der früheren Autoren überein, so muß ich doch einen Befund, den ich im Fall 2 erheben konnte, ganz besonders hervorheben, weil er mir bis dahin als beinahe einzig dazustehen scheint. Denn in diesem Falle fanden sich an zwei Stellen typische tuberkuloide Strukturen, ja man hätte das kleine an einen Follikel gelehnte Knötchen aus

Abb. 1. Fall 2.

Epitheloid- und Riesenzellen getrost als Lichen scrophulosorum demonstrieren können. Im übrigen aber waren gerade die Läsionen dieses Falles für Granuloma annulare so charakteristisch, daß Prof. Lewandowsky, dem die Präparate gezeigt wurden, ohne daß er den Fall und die gestellte Diagnose kannte, danach die Wahrscheinlichkeitsdiagnose auf Granuloma annulare stellte. In dem gleichen Schnitt, auf welchem sich das tuberkuloide Knötchen findet, liegen unmittelbar daneben die für Granuloma annulare typischen Infiltrate (siehe Abb. 1).

Auch die in der Einleitung erwähnten Arbeiten französischer Autoren sprechen in ihren histologischen Beschreibungen von tuberkuloidem Bau der Affektion, jedoch findet sich eigentlich nur in der Arbeit von Gougerot und Bonnin ein Befund erwähnt, der dem unseren ähnlich ist. Sie fanden an einzelnen Stellen die epitheloiden Zellen

konzentrisch angeordnet um polynucleäre Leukocyten und unter den epitheloiden Zellen einzelne Riesenzellen.

Bevor ich dazu übergehe, die Bedeutung dieses histologischen Befundes für die Ätiologie der Krankheit zu besprechen, muß ich kurz auf einige andere wichtige ätiologische Momente eingehen. Ich habe in der Einleitung ausgeführt, daß die tuberkulöse Natur dieser Erkrankung früher von den meisten Autoren bestritten wurde, dagegen in letzter Zeit wieder mehr Anerkennung findet. Auf einen ganz andern Weg will die Arbeit von Liebreich führen, der einen Zusammenhang des Granuloma annulare mit Lichen ruber planus für möglich hält. Seine Mitteilung scheint mir aber in dieser Hinsicht nicht beweisend zu sein, denn es ist sehr wahrscheinlich, daß die in seinem Fall neben typischem Lichen ruber beschriebenen, weißlichen, derben Knötchen mit Granuloma annulare nichts zu tun hatten, da sie sowohl die Ringbildung, als auch die typische Lokalisation vermissen ließen. Weißliche Herde ohne Oberflächenveränderung sind bei Lichen ruber, gerade speziell bei annulären Efflorescenzen, dann und wann beobachtet worden.

Herr Prof. Lewandowsky hatte Gelegenheit in der Privatpraxis bei einer 75jährigen Patientin mit ausgebreitetem Lichen ruber planus am Thorax und Handrücken, neben typischen Knötchen und Plaques, weißliche Ringe zu beobachten, die große Ähnlichkeit hatten mit Granuloma annulare.

Eine Probeexcision konnte leider nicht vorgenommen werden. Trotzdem scheint es mir richtig, daß auch hier klinische Ähnlichkeit nicht ätiologische Zusammengehörigkeit bedingt.

Wenn aber von der klinischen Ähnlichkeit die Rede ist, so ist neuerdings aus unserer Klinik von Hauser ein Fall von annulären Tuberkuliden beschrieben worden, der dem Granuloma annulare weit mehr gleicht als der Liebreichsche Fall, denn die einzelnen Herde zeigten unregelmäßige Ringfiguren, die aus derben weißlichen Papeln und Leisten zusammengesetzt waren. Nur die Lokalisation und die an einzelnen Stellen vorhandene Narbenbildung entsprach nicht dem gewöhnlichen Bilde des Granuloma annulare. In diesem Falle wurde der Zusammenhang mit Tuberkulose sichergestellt durch das Auftreten typischer papulonekrotischer Tuberkulide und durch lokale Tuberkulinreaktion der Krankheitsherde. Auch histologisch bestand eine gewisse Ähnlichkeit mit Granuloma annulare, nur waren die Nekrosen mehr an die Gefäße gebunden.

Wenn es also damit als bewiesen gelten kann, daß bei der Tuberkulose Hauterscheinungen vorkommen können, die dem Granuloma annulare zum Verwechseln ähnlich sind, so wird dadurch die Frage nach dem Wesen der letzteren Krankheit immer schwieriger. Tuberkelbacillen sind bis dahin in keinem Falle gefunden worden, ebensowenig ist ein positiver Tierversuch bekannt; auch in unserem 1. Falle fiel das Tierexperiment negativ aus.

Die Tuberkulinreaktion ist eigentlich erst in neuester Zeit bei dieser Krankheit geprüft worden. Wichmann fand sie in einem Falle im Krankheitsherd stärker als in der normalen Haut.

Hudelo, Civatte und Rabut berichten, wie schon erwähnt, über Abheilung von Läsionen nach 3maliger intracutaner Verabreichung von Tuberkulin.

Von unsern Fällen reagierte Fall 1 deutlich auf cutane Impfung nach von Pirquet, was insofern von Bedeutung ist, als es sich um einen 5jährigen Knaben handelt. Hier beweist die Reaktion wohl mit Sicherheit das Vorhandensein einer Tuberkulose.

Die Reaktion nach Moro auf normaler Haut sowie im Herde war allerdings negativ. Die fehlende Moro-Reaktion ist aber in diesem Falle nicht beweisend, wegen der tiefen Lokalisation der Infiltrate.

Fall 2 hatte nach Bericht von Dr. Merz eine positive Pirquet-Reaktion. Wir waren hier leider nicht in der Lage, Versuche mit lokalen Reaktionen vorzunehmen.

Gänzlich negativ verhielt sich unser Fall 3, bei dem weder auf Impfung nach von Pirquet, noch nach Salbeneinreibung nach Moro an den Krankheitsherden oder auf normaler Haut irgendeine Reaktion auftrat.

Bei den 3 nur histologisch untersuchten Fällen fehlen uns von dem einen in dieser Hinsicht alle Angaben, bei den beiden andern ist, wie erwähnt, eine bestehende Tuberkulose durch Tuberkulin sichergestellt.

Was den Wert des histologischen Bildes anbetrifft für die Beurteilung der Ätiologie, so wird man heute kaum mehr behaupten dürfen, daß tuberkuloide Strukturen für Tuberkulose beweisend seien. Aber jedenfalls wird man auch nach unseren Befunden nicht mehr sagen können, daß tuberkuloide Strukturen beim Granuloma annulare nicht vorkommen, und damit ist eine weitere Schranke, die das Granuloma annulare von den Tuberkuliden zu trennen schien, gefallen. Deswegen scheint mir der Befund im Fall 3 von prinzipieller Wichtigkeit, um so mehr, als er bei einem klinisch typischen Falle beobachtet wurde. Um dem Einwand zu begegnen, daß es sich hier um einen Übergang zur Folliklis handle, gab ich von diesem Falle neben der histologischen Abb. eine Photographie des klinischen Bildes (s. Abb. 2). Allerdings scheinen tuberkelähnliche Bildungen bei dem Granuloma annulare zu den Seltenheiten zu gehören.

Wenn wir aber an den oben zitierten Fall von Hauser denken, so gibt es auch von den gewöhnlichen histologischen Befunden bei Granuloma annulare zu denen der papulonekrotischen Tuberkulide alle Übergänge. Keinesfalls mehr darf das histologische Bild des Granuloma annulare gegen Tuberkulose verwendet werden. Sollte es durch weitere Beobachtungen sichergestellt werden, daß das Granuloma annulare als ein Exanthem der Tuberkulose zu betrachten ist, so würde es als solches den papulonekrotischen Tuberkuliden näherstehen, als den Sarkoiden, mit denen es von Rasch und Gregersen, sowie

Galewsky zu Unrecht durch den Namen vereinigt wurde. Denn hier bestehen histologisch die schärfsten Unterschiede. Für die Sarkoide ist die scharfe Abgrenzung der Herde durch eine fast kapselartige Schicht charakteristisch, während für Granuloma annulare gerade die diffuse Anordnung der Infiltrate typisch ist. Ferner kommen hier Nekrosen regelmäßig, bei Sarkoiden fast nie vor.

In der Behandlung des Leidens sind von manchen Autoren gute Erfolge mit Arsen erzielt worden. Auch diese Tatsache würde nicht

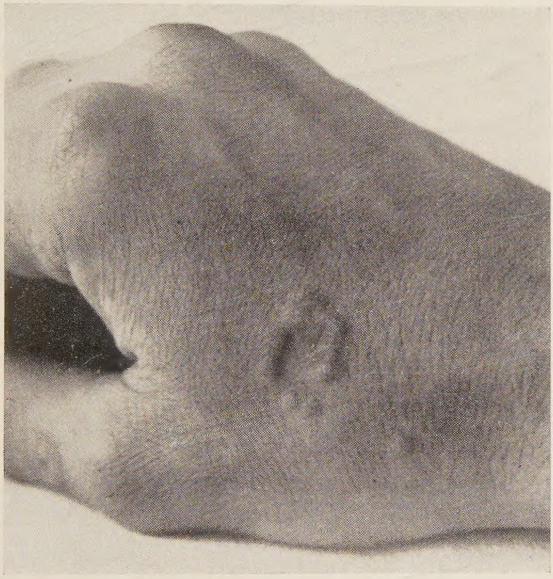

Abb. 2. Fall 2.

gegen eine tuberkuloide Ätiologie sprechen, da ja auch die Sarkoide unter Umständen auf Arsen gut reagieren.

Noch bessere Erfolge hat uns die Kombination von Arsen mit Röntgenbestrahlung oder auch die Röntgenbestrahlung allein ergeben. Wir gaben wie bei den verschiedenen Formen der Tuberkulose 10 x durch 1 mm Aluminiumfilter in 4wöchentlichen Abständen.

Abheilung der Affektion nach Probeexcision eines einzelnen Krankheitsherdes, wie sie von Arndt, Darier u. a. beobachtet wurden, haben wir nicht gesehen.

Über den Wert einer systematischen Tuberkulinbehandlung des Granuloma annulare fehlen uns die Erfahrungen.

Ich fasse das Resultat meiner Untersuchungen in folgenden Sätzen zusammen:

1. Es wurden 3 typische Fälle von Granuloma annulare klinisch und histologisch, 3 weitere nur histologisch untersucht. Neben den für Granuloma annulare charakteristischen Läsionen fanden wir in einem Fall typisch tuberkuloides Gewebe.

2. Von unseren 6 Fällen hatten 4 eine positive Pirquet-Reaktion, darunter ein Knabe von 5 Jahren. Über einen Fall fehlen die diesbezüglichen Angaben, in dem andern waren sämtliche Tuberkulinreaktionen negativ.

3. Es kommen klinische und histologische Übergänge von Granuloma annulare zu papulonekrotischen Tuberkuliden vor. Die tuberkulöse Ätiologie des Granuloma annulare ist zwar nicht bewiesen, aber durch eine Anzahl wesentlicher Momente in den Bereich der Wahrscheinlichkeit gerückt, so daß diese Spur bei weitern Untersuchungen in erster Linie zu verfolgen wäre.

Literatur.

Graham Little, Granuloma annulare. Brit. journal of dermatol. 1908. — Arndt, Zur Kenntnis des Granuloma annulare. Dieses Archiv **108**, 231. 1911. Klausner, Zur Histologie des Granuloma annulare (Radcliffe Croker). Dieses Archiv **120**, 247. 1914. — Liebreich, Zur Kenntnis des Granuloma annulare und seiner eventuellen Beziehungen zum Lichen ruber planus. Dieses Archiv **123**, 180. 1916. — Wichmann, Atypische Exantheme der Tuberkulose. Strahlentherapie **8**, 555. 1918. — Gougerot et Bonnin, Granulome annulaire ou Erythématosclérose circinée des mains à structure tuberculoide, discussion étiologique. Bull. de la soc. franç. de dermatol. et de syphiligr. 1919, S. 33. — Milian, Sauphar, Thibaud, Un cas de granulome annulaire. Bull. de la soc. franç. de dermatol. et de syphiligr. 1919, S. 269. — Hudelo, Civatte, Rabut, Granulome annulaire à lésions disséminées. Traitement par la tuberculine. Bull. de la soc. franç. de dermatol. et de syphiligr. 1920, S. 12. — Hauser, Annuläre und gruppierte Tuberkulide. Dieses Archiv **127**, Ergänzungsheft.